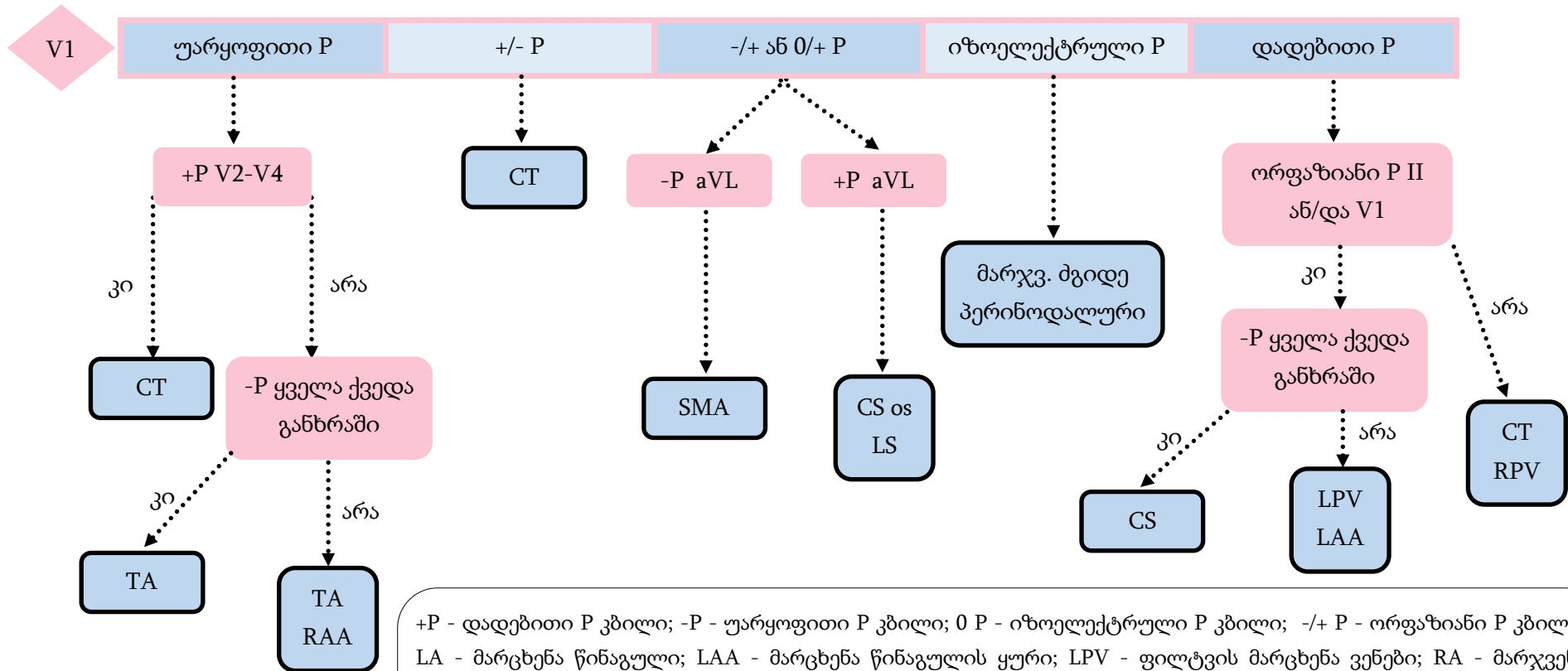




წინაგულოვანი ტაქიკარდიის ლოკალიზაციის ეკგ ალგორითმი

P კბილის მიხედვით

ალგორითმი N=2



+P - დადებითი P კბილი; -P - უარყოფითი P კბილი; 0 P - იზოელექტრული P კბილი; -/+ P - ორფაზიანი P კბილი; LA - მარცხენა წინაგული; LAA - მარცხენა წინაგულის ყური; LPV - ფილტვის მარცხენა ვენები; RA - მარჯვენა წინაგული; RAA - მარჯვენა წინაგულის ყური; RPV - ფილტვის მარჯვენა ვენები; TA - ტრიკუსპიდული რგოლი; CT - კავატრიკუსპიდული ისთმუსი; CS - კორონარული სინუსი; OS - ოსტიუმი; SMA - მიტრალური რგოლის ზედა უბანი; MA - მიტრალური რგოლი; LS - მარცხენა ზედა;

From J Am Coll Cardiol. 2006;48(5):1010-1017. doi:10.1016/j.jacc.2006.03.058